

[文章编号] 1000-1182(2006)02-0190-01

成人颈根部乳糜囊肿1例

李文¹, 文定厚¹, 周立¹, 张红英²

(1.四川大学华西医院 耳鼻喉科; 2.病理科, 四川 成都 610041)

[中图分类号] R739.81 [文献标识码] B

乳糜囊肿是一种单发性淋巴管囊肿, 内含乳白色的乳糜液^[1-3]。临床上乳糜囊肿比较少见, 并且目前报道的病例均发生于肠系膜, 而发生于成人颈根部的乳糜囊肿尚未有报道。四川大学华西医院耳鼻喉科2003年5月遇到1例成人颈根部乳糜囊肿, 现报道如下。

患者刘某某, 男, 52岁, 因左侧颈根部包块6个月入院。6月前患者无意中发现左颈根部略丰满, 按压无明显疼痛, 间断服用头孢菌素类抗炎药物包块无明显缩小。近1个月包块明显长大, 但不伴明显的疼痛、发热、呼吸吞咽困难和其他全身症状。颈部无明显外伤史, 全身各系统无手术史。入院查体: 颈根部左侧胸锁乳突肌下1/3处明显突起, 包块位于胸锁乳突肌深面, 无压痛, 活动度差。B超显示左侧胸锁乳突肌深面包块呈低密度, 与颈内静脉关系密切。CT显示左侧胸锁乳突肌深面颈内静脉、颈总动脉与锁骨下血管之间有一低于肌肉组织密度的占位, 大小约6.0 cm×5.7 cm, 边界清楚, 推挤气管向对侧, 双侧颈鞘周围未见明显的其他异常结构如淋巴结等(图1)。手术前细胞学穿刺活检穿刺出乳白色液体, HE染色可见大量的淋巴细胞。

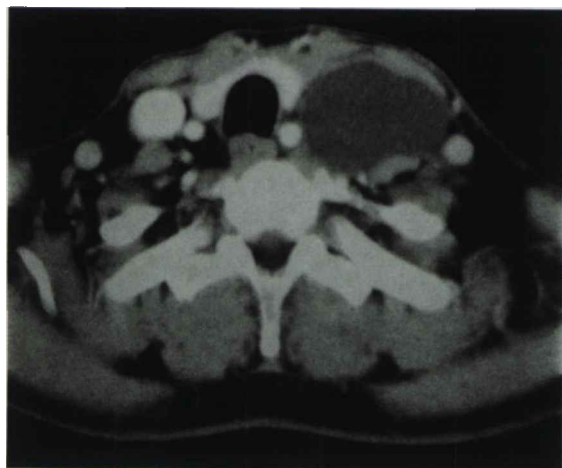

图1 CT片示包块位于胸锁乳突肌深面颈内静脉和颈总动脉之间

Fig 1 CT showing mass located between carotid artery and internal jugular vein, and deep to the sternocleidomastoid muscle

全麻下手术离断部分胸锁乳突肌下头, 发现包块包膜完整, 部分深入至锁骨下, 但与锁骨下血管及左侧胸膜顶均无

粘连, 与左侧胸导管有数个分支相连, 切断结扎后完整摘除包块, 肉眼观为一薄壁大囊腔, 内容为乳白色液体, 约50 mL(图2)。显微镜下囊壁由扁平的或立方状的内皮细胞组成, 未见明显的平滑肌结构, 囊壁内可见大量的淋巴细胞, 甚至形成淋巴滤泡样结构。术后病理诊断为乳糜囊肿(病理号0417632)。患者痊愈出院, 随访2年未见复发。

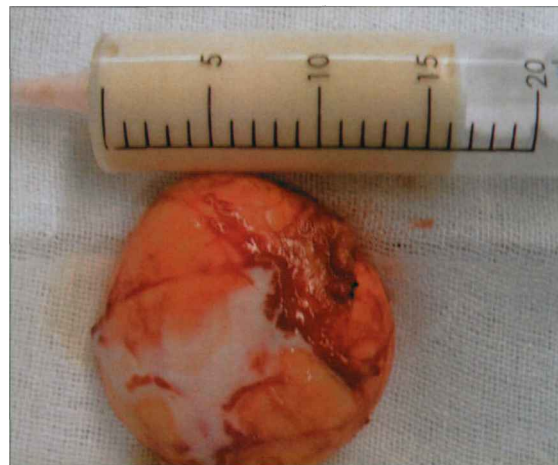


图2 手术后乳糜囊肿标本及部分内容物

Fig 2 Postoperative specimen and partial contents of chyle cyst

[参考文献]

- [1] 刘复生, 刘彤华. 肿瘤病理学[M]. 北京: 北京医科大学·中国协和医科大学联合出版社, 1997: 977, 1081.
(LIU Fu-sheng, LIU Tong-hua. Tumor pathology[M]. Beijing: Publishing Company of Beijing University of Medical Sciences and Peking Union Medical College, 1997: 977, 1081.)
- [2] Siemers F, Ziegler H. Intraabdominal cystic lesions—the differentiation of mesenteric cysts and cystic lymphangioma[J]. Zentralbl Chir, 2001, 126(10): 814-817.
- [3] Ho TP, Bhattacharya V, Wyatt MG. Chylous cyst of the small bowel mesentery presenting as a contained rupture of an abdominal aortic aneurysm[J]. Eur J Vasc Endovasc Surg, 2002, 23(1): 82-83.

(本文编辑 李 彩)

[收稿日期] 2005-05-26; [修回日期] 2005-09-25

[作者简介] 李文(1968-), 男, 四川人, 副教授, 博士

[通讯作者] 李文, Tel: 13981923043